

## Abordagem Individualizada na Reabilitação Oral com Fluxo Digital: Restabelecimento da DVO e Gerenciamento da Síndrome do Envelhecimento Bucal

### *Individualized Approach in Oral Rehabilitation with Digital Workflow: VDO Restoration and Management of the Oral Aging Syndrome*

Otávio Marino dos Santos Neto<sup>1</sup>

André Luiz Micharki<sup>2</sup>

Rolando Plümmer Pezzini<sup>3</sup>

Fabiana Scarparo Naufe<sup>3</sup>

### Resumo

**Objetivo:** Relatar um caso clínico de reabilitação oral enfatizando a substituição de restaurações antigas e o uso de tecnologias digitais no planejamento e execução do tratamento.

**Descrição do caso clínico:** Paciente de 55 anos buscou atendimento devido à insatisfação com próteses metalocerâmicas que apresentavam comprometimento estético e funcional. O planejamento incluiu a substituição das coroas metalocerâmicas, das restaurações antigas em resina composta e amálgama, além da análise e visualização de novas proporções para os dentes anteriores e da readequação da dimensão vertical de oclusão (DVO) com restaurações provisórias. Após ajustes necessários, as restaurações definitivas em dissilicato de lítio foram confeccionadas com fluxo digital, utilizando captura óptica por scanner intraoral e fresagem CAD-CAM. A abordagem digital possibilitou maior precisão e previsibilidade no resultado final. A paciente demonstrou satisfação com os resultados obtidos.

**Considerações finais:** A reabilitação oral por meio de um planejamento digital integrado e a substituição de restaurações antigas por materiais modernos, como o dissilicato de lítio, são estratégias eficazes para alcançar previsibilidade funcional e estética, além de promover maior conforto e confiança ao paciente.

*Palavras-chave:* reabilitação oral, dimensão vertical de oclusão, cerâmicas odontológicas.

<http://dx.doi.org/10.5335/rfo.v31i1.17362>

<sup>1</sup>Doutor em Odontologia (Reabilitação Oral) pela Universidade de São Paulo – Ribeirão Preto, São Paulo, Brasil.

<sup>2</sup>Residente em Reabilitação Oral pela Universidade Estadual do Oeste do Paraná – Cascavel, Paraná, Brasil.

<sup>3</sup>Professor Associado do Centro de Ciências Biológicas e da Saúde, Universidade Estadual do Oeste do Paraná, Cascavel, Paraná, Brasil.

## Introdução

Os avanços tecnológicos na Odontologia Digital têm transformado significativamente as reabilitações orais, proporcionando maior precisão, previsibilidade e conforto ao paciente. A utilização de scanners intraorais, tecnologia CAD-CAM e materiais restauradores de alta performance tem permitido abordagens minimamente invasivas, resultando em tratamentos mais eficientes e esteticamente satisfatórios<sup>1</sup>. Nesse contexto, a escolha do fluxo de trabalho digital e dos materiais restauradores adequados é fundamental para o sucesso clínico das reabilitações protéticas<sup>2</sup>.

Entre os desafios encontrados na reabilitação oral está a identificação e o manejo da síndrome do envelhecimento bucal, que envolve não apenas alterações dentárias, mas também modificações na dimensão vertical de oclusão (DVO) e na harmonia facial<sup>3,4</sup>. A substituição de restaurações antigas também é uma etapa clínica essencial para garantir a longevidade dos tratamentos e a satisfação do paciente. Estudos demonstram que a degradação da interface adesiva das restaurações pré-existentes pode comprometer a retenção e a durabilidade das reabilitações, tornando necessária a substituição dessas estruturas para um melhor desempenho funcional e estético<sup>5-6</sup>.

A escolha do material restaurador, como o dissilicato de lítio (IPS e.max), é crucial para o sucesso das reabilitações dentárias, combinando resistência, estética e alta biocompatibilidade. Essas características são essenciais na gestão de dentições desgastadas e na decisão de restabelecer a DVO. O dissilicato de lítio se destaca por oferecer restaurações mais naturais e harmoniosas, favorecendo a saúde periodontal e a longevidade do tratamento. Embora não haja evidências claras que comprovem a necessidade de uma fase de avaliação ao restabelecer a DVO, sua utilização pode ser benéfica na gestão das expectativas dos pacientes. Assim, a escolha do material e a abordagem restauradora são interdependentes, visando otimizar a funcionalidade e a estética, além de garantir a satisfação do paciente<sup>7</sup>.

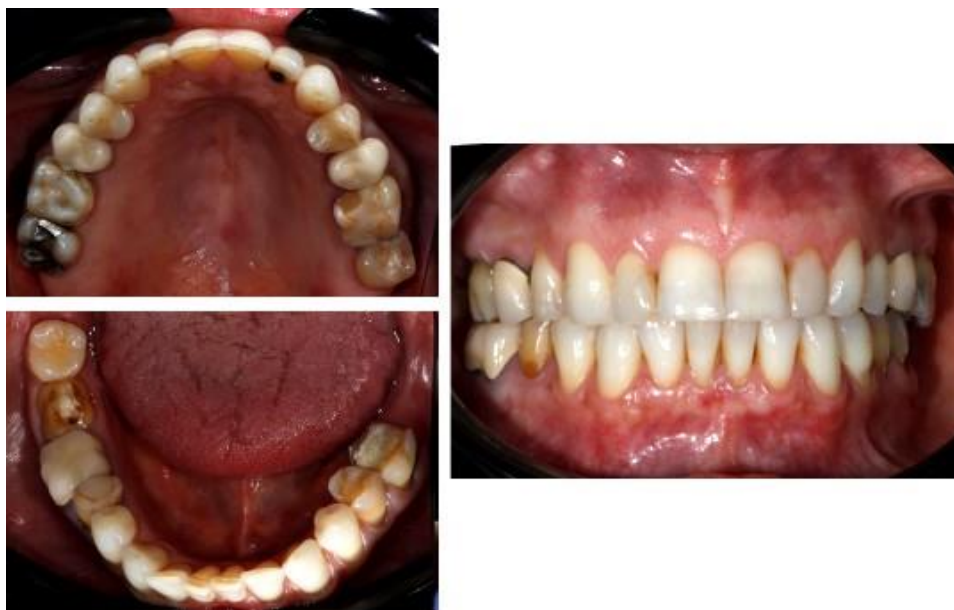Além dos benefícios clínicos, a reabilitação oral pode impactar diretamente a autoestima e a percepção da autoimagem do paciente. O sorriso desempenha um papel fundamental na expressão facial e na identidade pessoal, e a transição de materiais restauradores pode ir além da estética, promovendo um resgate da confiança e da satisfação com a própria aparência. Estudos indicam que a aceitação de mudanças estéticas no sorriso segue um processo gradual, reforçando a importância de uma abordagem integrativa entre a odontologia estética e os aspectos psicológicos envolvidos<sup>8</sup>.

Diante desse cenário, este trabalho apresenta um relato de caso clínico de uma paciente submetida a uma reabilitação oral utilizando fluxo digital e restaurações cerâmicas de dissilicato de lítio. O caso enfatiza a importância da substituição de restaurações antigas, o restabelecimento da DVO e a integração entre tecnologia e planejamento estético-funcional, destacando os benefícios das técnicas digitais na previsibilidade e no sucesso do tratamento.

## Descrição do caso clínico

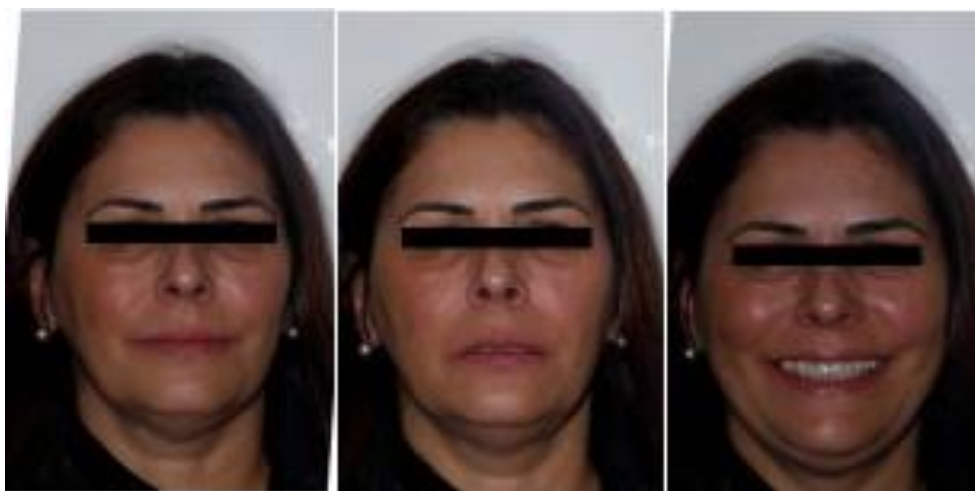Paciente de 55 anos, sexo feminino, procurou atendimento no Programa de Residência em Reabilitação Oral – Prótese e Dentística (ROPD) da Universidade Estadual do Oeste do Paraná (UNIOESTE), insatisfeita com a estética do sorriso devido ao aspecto destoante de suas próteses metalocerâmicas.

Na consulta inicial, foi realizado exame clínico completo, no qual foram observadas restaurações extensas em resina composta e amálgama nos dentes posteriores, com comprometimento estético e funcional devido à forma, textura e cor inadequadas, além da presença de microinfiltração marginal (Imagem 1). Exames radiográficos foram solicitados para diagnóstico dos dentes individualmente e em conjunto.

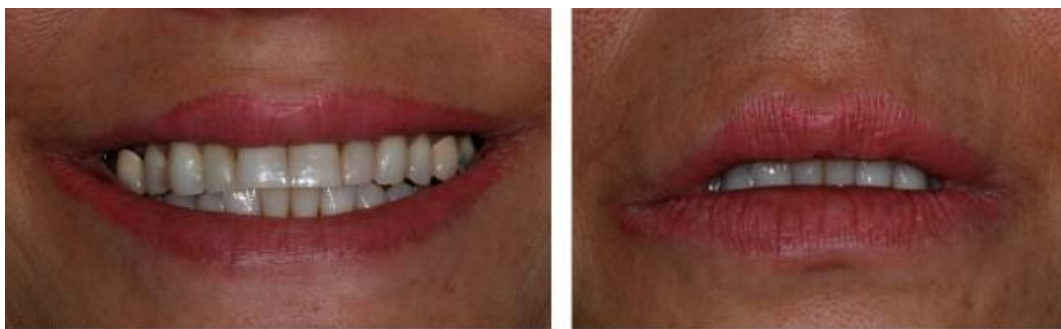

**Imagem 1** - Aspecto inicial do arco superior, inferior e relação oclusal entre os arcos.

Na análise facial e nas fotografias extraorais (Imagens 2 e 3), foram observadas alterações estéticas e funcionais, incluindo desgaste dental no arco superior. Os dentes ântero-superiores apresentavam-se nivelados devido a esse desgaste, e, em posição de repouso, o lábio superior cobria completamente as bordas incisais, sem a exposição de aproximadamente 2 mm de estrutura dentária, conforme preconizado. Além disso, os dentes posteriores exibiam leves extrusões, o que, em conjunto, resultava em modificações nos planos incisal e oclusal, afetando a harmonia da curva de Spee.



**Imagem 2** - Fotografias extraorais para análise facial e diagnóstico inicial.



**Imagem 3** - Aspecto inicial do sorriso. Ausência de exposição incisal quando o lábio superior em posição de repouso.

Para garantir a harmonia estética e funcional, foi realizada uma análise detalhada dos parâmetros faciais, como a proporção dos terços faciais, o alinhamento da linha interpupilar e da linha mediana, e a relação dos dentes com os planos incisal e oclusal. Esses achados ressaltam a importância de restabelecer a dimensão vertical de oclusão (DVO), o plano oclusal e as guias de desocclusão para alcançar um equilíbrio adequado no tratamento.

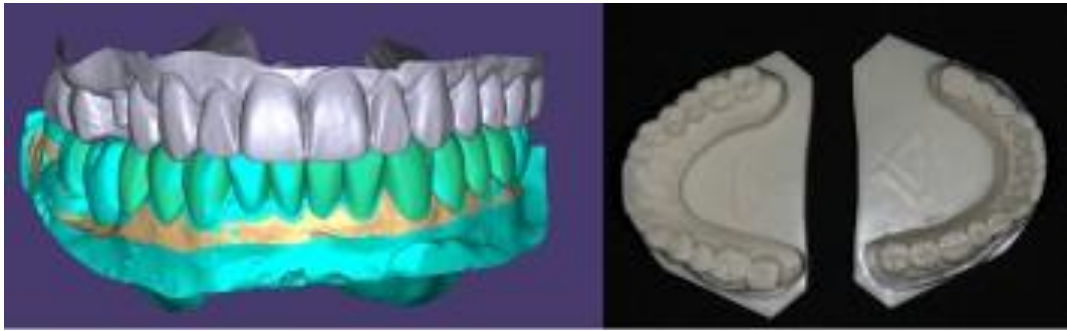
A análise clínica, juntamente com os dados da avaliação facial, revelou uma perda de DVO, o que foi confirmado pelo exame clínico e evidenciado nas fotografias. A terapêutica indicada consistiu no restabelecimento dessa dimensão perdida, por meio de um procedimento restauradores com o objetivo de restaurar as estruturas dentárias comprometidas, o plano oclusal e as guias de desocclusão, restabelecendo tanto a funcionalidade quanto a estética do arco dentário.

Foi confeccionado um JIG de Lúcia em resina acrílica (Pattern, GC Corporation, Tokyo, Japão) apropriada para determinar o espaço adequado entre as arcadas para a futura reabilitação, restabelecendo as guias de desocclusão e o espaço necessário para isso. Ambas as arcadas foram moldadas com silicone por adição (Xpress, 3M, São Paulo, Brasil), seguido da realização da tomada do arco facial e do registro interoclusal com silicone de adição para registro (O-bite, DMG, Hamburg, Alemanha), com o paciente em posição de oclusão. Os modelos em gesso foram então articulados em um articulador semi-ajustável (ASA), utilizando o JIG e o registro interoclusal.

As informações obtidas por meio da montagem dos modelos no ASA, das fotografias extraorais e dos registros escritos foram enviadas ao laboratório de prótese dentária, que utilizou essas ferramentas para realizar um planejamento digital e um enceramento de diagnóstico harmônico e personalizado. A partir do enceramento de diagnóstico, foi confeccionada uma guia em silicone para o mock-up ou "ensaio restaurador", utilizando resina bisacrílica cor A1 (Structor, VOCO, Cuxhaven, Alemanha). Esta etapa do planejamento reverso é essencial em uma reabilitação estética e funcional, permitindo visualizar as possíveis mudanças que o tratamento pode proporcionar.

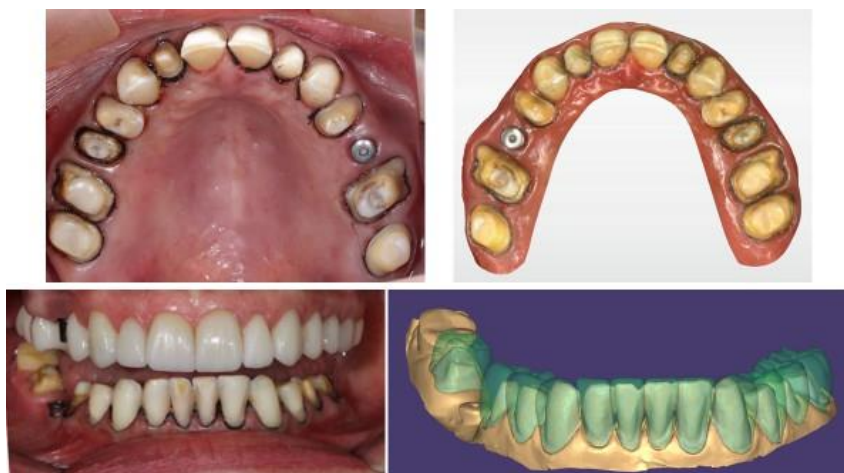Na prova do mock-up, foram analisados aspectos estéticos, como forma, tamanho, cor, proporção e harmonia dental, além de aspectos funcionais, como a relação dentolabial, as guias de desocclusão anterior e de lateralidade, trespasse horizontal e vertical, curva de Spee, teste de fonética, o conforto da paciente e o equilíbrio dos terços faciais.

Durante essa fase, realizaram-se ajustes no redimensionamento mesio-distal dos seis dentes anteriores superiores, utilizando a Grade de Levin para proporção. Também foi feita a redução da borda incisal dos dentes 11 e 21, devido a comprometimento fonético na pronúncia de sons sibilantes e para melhorar a harmonia do sorriso. O mock-up foi moldado em posição, e as informações de ajustes foram enviadas ao laboratório para alteração do planejamento digital. Após as correções, um novo mock-up foi gerado, testado e aprovado pela paciente (Imagem 4).



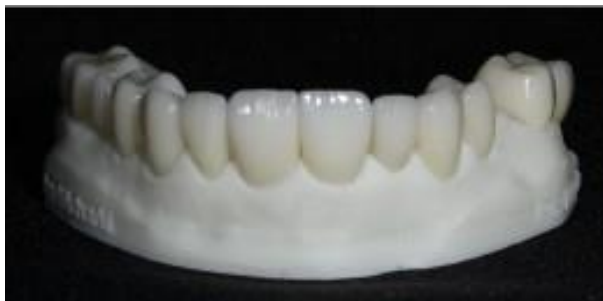**Imagem 4** - Representação digital e modelos físicos das arcadas dentárias durante a fase de planejamento.

O planejamento reabilitador seguiu para as trocas de todas as bases de restaurações antigas em resina composta ou amálgama, realizando novas restaurações em resina composta para as futuras restaurações indiretas. Foram removidas as coroas metalocerâmicas, e os núcleos metálicos fundidos substituídos por pinos fibroresinosos e restaurações provisórias perfeitamente adaptadas foram confeccionadas. Além disso, foi detectada a necessidade de exodontia dos elementos 15 e 46, bem como o tratamento endodôntico nos dentes 26 e 36. A reabilitação foi planejada com implantes osseointegrados, de acordo com os dados clínicos e radiográficos. Após essa etapa de preparo prévio de todos os substratos dentais, iniciou-se então a etapa dos preparos dentais propriamente dita. O planejamento seguiu inicialmente com o restabelecimento da dimensão vertical através de coroas provisórias. Os elementos 17, 16, 14, 25, 26 e 27 receberam preparos para coroa total cerâmica, assim como para o arco inferior nos elementos 36, 35, 45 e 47. Os elementos 15, 37 e 46 foram reabilitados com prótese sobre implantes osseointegrados. Realizada essa etapa, iniciou-se então os preparos dos dentes anteriores superiores 13, 12, 11, 21 e 23 para facetas convencionais; o dente 22 foi preparado para coroa total cerâmica e o 24 recebeu preparo tipo faceta vestibulo-oclusal (V-onlay). O fluxo de trabalho empregado na reabilitação foi totalmente digital. Os preparos da arcada superior tiveram captura óptica com scanner intraoral, e para a melhor visualização dos terminos marginais, foi utilizado fio afastador para promover afastamento gengival. A arcada antagonista e a relação entre os arcos também foram digitalizadas (Imagem 5).



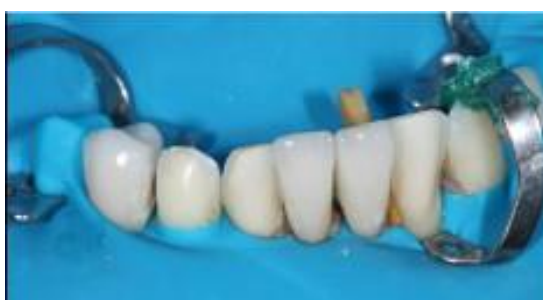**Imagem 5** - Preparos dentais dos arcos superior e inferior com fio afastador gengival e arquivo digital do escaneamento intraoral do arco superior. Projeto virtual das futuras restaurações cerâmicas do arco inferior, onde é possível observar a relação da futura restauração com o preparo protético por transparência.

Optou-se por realizar a prova das peças impressas em resina fotossensível impressa antes das peças finais em cerâmica. A peça em resina foi posicionada sobre o preparo e, em seguida, inspecionada quanto à adaptação marginal, contorno vestibular e proximal, ponto de contato interproximal, perfil de emergência e espessura oclusal. Com base nessa etapa, as peças em vitrocerâmica de dissilicato de lítio cor A1 (Escala Vita Classical) (e-max, Ivoclar Vivadent, Schaan, Liechtenstein), conforme a tomada de cor, foram confeccionadas por meio de fresagem do bloco cerâmico em uma fresadora laboratorial (Imagem 6).



**Imagem 6** - Peças cerâmicas do arco superior sobre o modelo de trabalho.

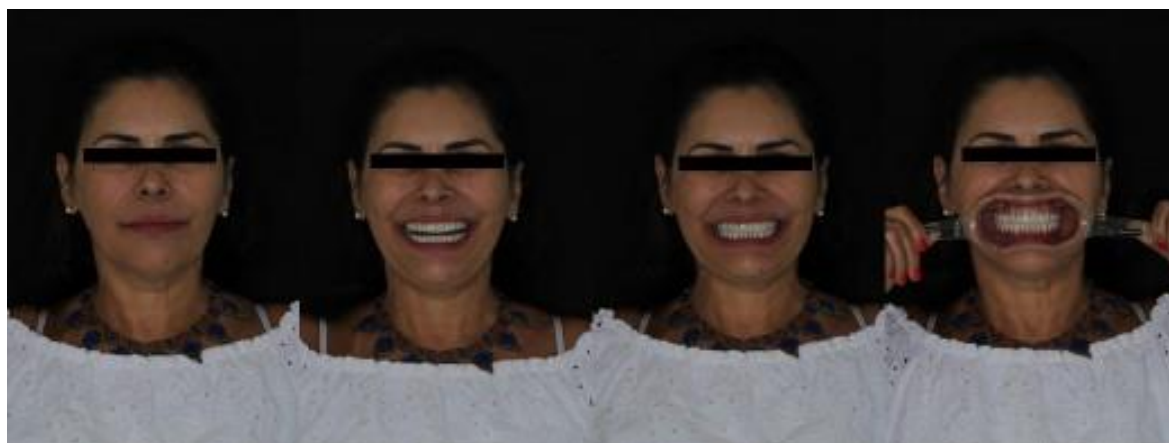Na sessão de cimentação adesiva, foi realizada cuidadosamente a inspeção da adaptação das peças no troquel e modelo de trabalho impresso, verificando o eixo de inserção e espessura de cada peça. A prova seca das peças foi realizada sobre os preparos em boca, avaliando os itens previamente mencionados. Sob isolamento absoluto, as peças foram cimentadas após o tratamento de superfície recomendado para o material restaurador dissilicato de lítio (condicionamento com ácido fluorídrico 10% por 20 segundos, seguido de lavagem abundante, aplicação de silano e secagem por 60 segundos). As coroas totais foram cimentadas com cimento resinoso dual autoadesivo (Panavia SA Luting, Kuraray, Osaka, Japão), enquanto as facetas e a V-onlay foram cimentadas com cimento resinoso fotopolimerizável (Variolink, Ivoclar Vivadent, Schaan, Liechtenstein), seguindo o protocolo de preparo prévio da peça e do dente (condicionamento ácido de 20 segundos em esmalte e 10 segundos na dentina, seguido da aplicação do adesivo dual Excite F DSC, Ivoclar Vivadent, Schaan, Liechtenstein). A remoção dos excessos de cimento foi realizada com auxílio de instrumentos manuais, e o polimento da interface de cimentação foi feito com tiras abrasivas, discos e borrachas abrasivas (Imagem 7).



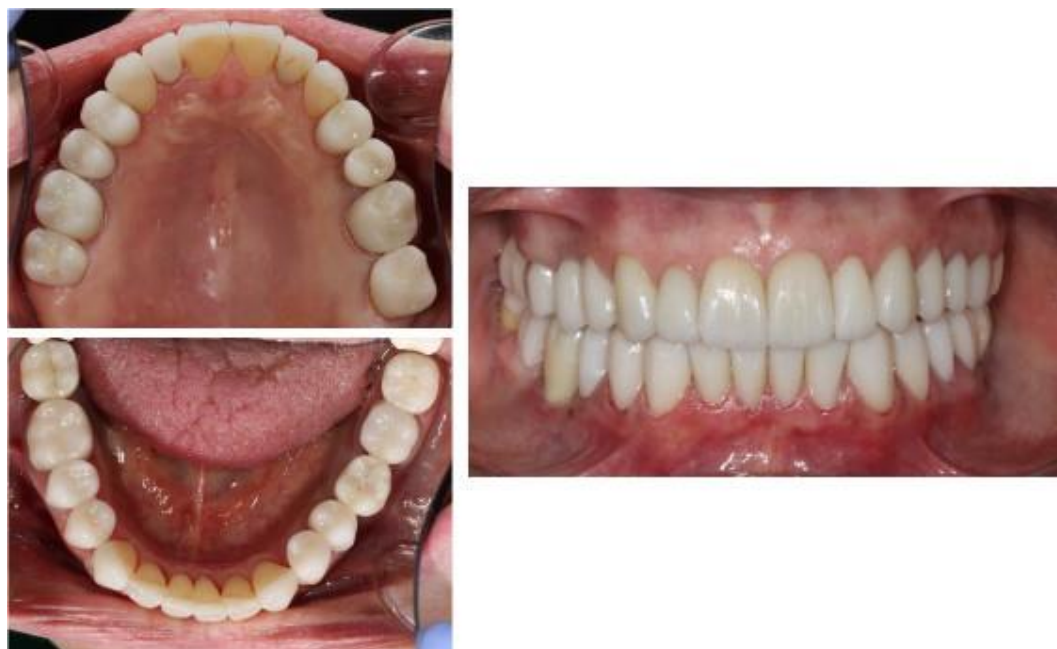**Imagem 7** - Cimentação adesiva das peças cerâmicas do arco inferior sobre isolamento absoluto do campo operatório.

Após a conclusão da cimentação, foram avaliados e ajustados os contatos oclusais para garantir o equilíbrio funcional. A paciente foi acompanhada quinzenalmente, período no qual foram realizados o acabamento das margens e o monitoramento da adaptação às funções de fala e mastigação. Foi recomendada a confecção de uma placa de estabilização oclusal em resina acrílica termopolimerizável. Durante as consultas de retorno, a paciente relatou conforto, ausência de

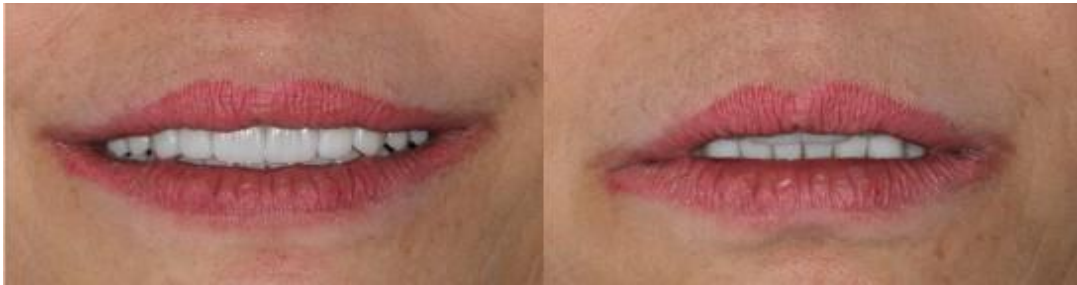desconforto ou hábitos parafuncionais, além de expressar satisfação com os resultados estéticos e funcionais obtidos (Imagens 8-10).



**Imagem 8** - Fotografias extraorais do resultado final.



**Imagem 9** - Aspecto final do arco superior, do arco inferior e da relação oclusal entre os arcos.



**Imagem 10** - Aspecto final do sorriso. Exposição incisal quando o lábio superior em posição de repouso, proporcionando aspecto de jovialidade a paciente.

## Discussão

Este caso clínico descreve a evolução do tratamento de uma paciente de 55 anos, que inicialmente buscou atendimento devido às restaurações metalocerâmicas, acreditando que esse era o único fator estético comprometido em seu sorriso. No entanto, ao longo do tratamento, foi possível identificar a síndrome de envelhecimento bucal, caracterizada por alterações nos dentes naturais, no aspecto facial e na perda de dimensão vertical de oclusão (DVO). O reconhecimento dessa síndrome foi fundamental para uma abordagem mais abrangente, integrando aspectos funcionais e estéticos<sup>9-10</sup>.

O tratamento foi progressivo e exigiu um processo de conscientização da paciente, que inicialmente não compreendia como o envelhecimento bucal afetava não apenas as restaurações metalocerâmicas, mas também os dentes naturais e a harmonia facial. Em momentos como o teste com o mock-up, a paciente ficou apreensiva sobre o impacto das mudanças no sorriso. Esse processo de conscientização seguiu as abordagens psicológicas descritas por estudos, que enfatizam a importância de envolver o paciente em todas as etapas do planejamento para garantir a aceitação das mudanças. A comunicação clara e a adaptação gradual das mudanças foram essenciais para que as alterações fossem percebidas como naturais e integradas à sua identidade<sup>11-12</sup>.

A utilização de recursos digitais foi crucial para permitir que a paciente visualizasse o resultado final de forma antecipada, facilitando a comunicação e aumentando a confiança nas mudanças propostas. A prova com o mock-up reforçou essa etapa, possibilitando que a paciente experimentasse as alterações antes da execução definitiva, o que reduziu incertezas e alinhou expectativas. O uso combinado de tecnologias digitais e mock-up tem se mostrado eficaz na literatura para aprimorar a precisão do planejamento e aumentar a satisfação do paciente<sup>13</sup>.

Houve a necessidade da remoção das restaurações antigas de amálgama e resina, que apresentavam preparos cavitários extensos e sinais de degradação na interface adesiva. Essas condições comprometiam a retenção e a longevidade das restaurações, além de impactarem negativamente a função e a estética<sup>14</sup>. O uso de núcleos de preenchimento foi essencial para restabelecer a estrutura perdida em dentes com preparos mais comprometidos, otimizando a

adesividade e a estabilidade das novas restaurações. Esse procedimento, associado ao preparo adequado, possibilitou o ajuste da DVO e contribuiu para um tratamento reabilitador previsível, garantindo melhores resultados funcionais e estéticos para a paciente.

Outro ponto fundamental foi a escolha da cerâmica de dissilicato de lítio (IPS e.max) como material restaurador. A literatura aponta que esse tipo de cerâmica de alta estética oferece vantagens significativas em relação às metalocerâmicas, especialmente em termos de translucidez, resistência mecânica e semelhança com os dentes naturais. O IPS e.max apresenta um equilíbrio entre resistência e estética, permitindo restaurações minimamente invasivas e altamente estéticas. Além disso, sua biocompatibilidade favorece a saúde periodontal e contribui para a longevidade das reabilitações protéticas<sup>15</sup>.

A transição das restaurações metalocerâmicas para as cerâmicas não foi apenas uma mudança estética, mas um processo que permitiu à paciente reconectar-se com sua própria identidade. Estudos indicam que, em pacientes que experimentam o envelhecimento bucal, a restauração estética pode ter um impacto significativo na autoestima e na percepção da própria imagem<sup>12</sup>. O sorriso, como um dos principais elementos de expressão facial, está intrinsecamente ligado à identidade pessoal<sup>16</sup>. Aos poucos, a paciente passou a assimilar as mudanças, reconhecendo o novo sorriso como uma representação mais fiel de sua autoimagem.

Esse processo gradual de adaptação ao novo sorriso é respaldado por estudos psicológicos que discutem a importância do tempo e da aceitação das mudanças estéticas no contexto odontológico<sup>17</sup>. Durante o tratamento, a paciente passou a perceber que o sorriso renovado não representava apenas uma alteração estética, mas também uma reconexão com sua imagem juvenil e saudável. Com o tempo, o novo sorriso foi sendo aceito como uma parte integral de sua identidade, proporcionando-lhe maior confiança e satisfação com a própria aparência.

Este caso clínico destaca a importância de um planejamento multidisciplinar que considere não só a técnica odontológica, mas também os aspectos psicológicos e emocionais envolvidos no tratamento. De acordo com a literatura, a comunicação clara, o envolvimento do paciente e o uso de tecnologias digitais têm um papel fundamental para alcançar resultados satisfatórios, tanto estéticos quanto funcionais<sup>18</sup>. O sorriso, como elemento central da expressão facial, pode ter um impacto profundo na autoestima e no bem-estar do paciente, e este tratamento demonstrou como esses fatores devem ser cuidadosamente integrados para garantir o sucesso terapêutico.

## Conclusão

O uso de tecnologias digitais no planejamento e execução de reabilitações orais apresenta benefícios significativos, como maior precisão e previsibilidade dos resultados clínicos. A substituição de materiais restauradores antigos e a restauração da dimensão vertical de oclusão (DVO), aliadas à escolha de materiais modernos, como o dissilicato de lítio, são etapas fundamentais para o sucesso funcional e estético do tratamento.

A utilização do mock-up, como ferramenta diagnóstica e de comunicação, permite ajustes essenciais no planejamento, contribuindo para a previsibilidade do resultado final e a satisfação do

paciente. O emprego de scanners intraorais e fluxos digitais no tratamento reabilitador tem se consolidado como uma estratégia eficaz, integrando recursos tecnológicos a uma abordagem centrada nas necessidades individuais do paciente.

## Abstract

**Objective:** To report a clinical case of oral rehabilitation emphasizing the replacement of outdated restorations and the use of digital technologies in the planning and execution of the treatment. **Case description:** A 55-year-old patient sought treatment due to dissatisfaction with metal-ceramic crowns that presented aesthetic and functional compromises. The planning involved the replacement of metal-ceramic crowns, resin, and amalgam restorations, along with the evaluation and visualization of new proportions for anterior teeth and the reestablishment of the vertical dimension of occlusion (VDO) using provisional restorations. After necessary adjustments, definitive restorations in lithium disilicate were fabricated through a fully digital workflow, utilizing intraoral scanning and CAD-CAM milling. The digital approach ensured greater precision and predictability in the final outcome. The patient expressed satisfaction with the results achieved. **Final considerations:** Oral rehabilitation through integrated digital planning and the replacement of outdated restorations with modern materials such as lithium disilicate is an effective strategy for achieving predictable functional and aesthetic outcomes, while also enhancing patient comfort and confidence.

**Keywords:** oral rehabilitation, vertical dimension of occlusion, dental ceramics.

## Referências

1. Alkadi L. A comprehensive review of factors that influence the accuracy of intraoral scanners. *Diagnostics (Basel)*.2023;13(21):3291.
2. Chochlidakis, K.M.; Paspaspyridakos, P.; Geminiani, A.; Chen, C.-J.; Feng, I.J.; Ercoli, C. Digital versus conventional impressions for fixed prosthodontics: A systematic review and meta-analysis. *J Prosthet Dent*. 2016, 116 (2), 184-190.e12.
3. Hobkirk JA. Loss of the vertical dimension of occlusion and its management implications. *Int J Prosthodont*.2009;22(5):520-521.
4. Fayad MI. A literature review of vertical dimension in prosthodontics theory and practice - Part 1: Theoretical foundations. *Cureus*. 2024;16(6):e61903.
5. Adawi H, Nandalur Reddy K, Mattoo K, Najmi N, Arishi M, Ageeli A, Bahri A, Khateeb SU, Sainudeen S, Baba SM, Hamid M M, Shah SJ, Jeri SY. Effects of artificial aging of direct resin nano-hybrid composite on mean bond strength values for veneer ceramic samples. *Med Sci Monit*. 2024;30:e945243.
6. Gresnigt M, Özcan M, Muis M, Kalk W. Bonding of glass ceramic and indirect composite to non-aged and aged resin composite. *J Adhes Dent*. 2012;14(1):59-68.
7. Lindner S, Frasheri I, Hickel R, Crispin A, Kessler A. Retrospective clinical study on the performance and aesthetic outcome of pressed lithium disilicate restorations in posterior teeth up to 8.3 years. *Clin Oral Investig*. 2023 Oct 23;27(12):7383–7393.
8. Stojilković M, Gušić I, Berić J, Prodanović D, Pecikozić N, Veljović T, Mirnić J, Đurić M. Evaluating the influence of dental aesthetics on psychosocial well-being and self-esteem among students of the University of Novi Sad, Serbia: a cross-sectional study. *BMC Oral Health*. 2024;24(1):277.
9. Natsumeda G, Miranda F, Massaro C, Lauris JR, Garib D. Aging changes in maxillary anterior teeth in untreated individuals: an observational longitudinal study. *Prog Orthod*. 2023 Aug 14;24(1):26.
10. Yoshimura N, Yonemitsu F, Sasaki K, Yamada Y. Robustness of the aging effect of smiling against vertical facial orientation. *F1000Res*. 2022 Apr 8;11:404.

11. Nordenram G, Davidson T, Gynther G, Helgesson G, Hultin M, Jemt T, Lekholm U, Nilner K, Norlund A, Rohlin M, Sunnegårdh-Grönberg K, Tranæus S. Qualitative studies of patients' perceptions of loss of teeth, the edentulous state and prosthetic rehabilitation: a systematic review with meta-synthesis. *Acta Odontol Scand*. 2013 May-Jul;71(3-4):937-51.
12. Al Hamad KQ. I see faces! A review on face perception and attractiveness with a prosthodontic peek at cognitive psychology. *J Prosthodont*. 2022;31(7):562-570.
13. Sancho-Puchades M, Fehmer V, Hämmerle C, et al: Advanced smile diagnostics using CAD/CAM mock-ups. *Int J Esthet Dent* 2015;10:374-391
14. D'Arcangelo C, De Angelis F, Vadini M, D'Amario M. Clinical evaluation on porcelain laminate veneers bonded with light-cured composite: results up to 7 years. *Clin Oral Investig*. 2012;16(4):1071-1079. doi:10.1007/s00784-011-0593-0.
15. Al-Dulaijan YA, Aljubran HM, Alrayes NM, Aldulaijan HA, AlSharief M, Aljofi FE, Ibrahim MS. Clinical outcomes of single full-coverage lithium disilicate restorations: A systematic review. *Saudi Dent J*. 2023;35(5):403-422.
16. Rössion B, Hanseeuw B, Dricot L: Defining face perception areas in the human brain: a large-scale factorial fMRI face localizer analysis. *Brain Cogn* 2012;79:138-157.
17. Koidou VP, Chatzopoulos GS, Rosenstiel SF: Quantification of facial and smile esthetics. *J Prosthet Dent* 2018;119:270-277
18. Lelyana N. Strategic Analysis in the Application of Digital Technology in Dental Practice. *J Sustain Innov Health Pract*. 2023;2(3).

**Endereço para correspondência:**

Otávio Marino dos Santos Neto  
Rua Universitária, 2069, Jardim Universitário  
CEP 85814-110 – Cascavel, Paraná, Brasil  
Telefone: 45 3220 3168

E-mail: otavio\_marino@alumni.usp.br

*Recebido em: 31/07/2025. Aceito: 03/06/2026.*