

Influência da resolução de voxel na detecção de canais acessórios em dentes mono e polirradiculares por meio da tomografia computadorizada de feixe cônico

Influence of voxel resolution in the detection of accessory canals in mono and polirradicular teeth by cone beam computed tomography

Priscila Fernanda da Silveira*

Mathias Pante Fontana**

Nádia Assein Arus***

Gabriela Salatino Liedke****

Mariana Boessio Vizzotto*****

Luciana Russowsky Bragagnolo Dutra*****

Heraldo Luis Dias da Silveira*****

Heloísa Emília Dias da Silveira*****

Resumo

O conhecimento do sistema de canais radiculares (SCR) e o correto diagnóstico de canais acessórios são de extrema importância para o sucesso do tratamento endodôntico. Objetivo: avaliar a influência de diferentes resoluções de voxel das imagens de tomografia computadorizada de feixe cônico (TCFC) para o diagnóstico de canais acessórios, em dentes mono e polirradiculares. Métodos: cem dentes humanos extraídos (59 incisivos inferiores e 41 primeiros molares superiores) foram randomizados e posicionados para aquisição de imagens de TCFC em dois protocolos de voxel (0,2 e 0,3 mm) (i-Cat - Imaging Sciences International). As imagens foram analisadas por dois examinadores cegos e calibrados, os quais identificaram a presença ou não de canais acessórios, tanto nos molares superiores (raiz mesiovestibular) como nos incisivos inferiores. Os dados foram analisados descritivamente, avaliando-se a

frequência e porcentagens de diagnósticos em relação ao dente e à resolução de voxel da imagem. A concordância entre as avaliações de imagens de voxel 0,2 e 0,3 mm também foi analisada. Resultados: as análises por meio das imagens com voxel 0,2 mm detectaram maior número de canais acessórios, em ambos os tipos de dentes. Foram diagnosticados 26 (44%) dentes incisivos e 33 (80%) molares com presença de canais acessórios, nas imagens de voxel 0,2 mm. A concordância entre as avaliações dos diferentes protocolos de voxel foi de aproximadamente 80%. Conclusão: a resolução do voxel influencia na detecção de canais acessórios, em dentes mono e polirradiculares, sendo o voxel com 0,2 mm capaz de identificar maior número de canais quando comparado ao voxel 0,3 mm.

Palavras-chave: Diagnóstico. Raiz dentária. Tomografia computadorizada de feixe cônico.

* Aluna do curso de Mestrado em Odontologia, Departamento de Cirurgia e Ortopedia, Faculdade de Odontologia da UFRGS, Porto Alegre - RS, Brasil.

** Especialista em Radiologia Odontológica, Departamento de Cirurgia e Ortopedia, Faculdade de Odontologia da UFRGS, Porto Alegre - RS, Brasil.

*** Mestra em Odontologia, Departamento de Cirurgia e Ortopedia, Faculdade de Odontologia da UFRGS, Porto Alegre - RS, Brasil.

**** Doutora em Odontologia, Departamento de Cirurgia e Ortopedia, Faculdade de Odontologia da UFRGS, Porto Alegre - RS, Brasil.

***** Especialista em Radiologia Odontológica pela Faculdade de Odontologia da UFRGS, Porto Alegre, RS, Brasil.

***** Doutor em Odontologia, professor Adjunto da Faculdade de Odontologia da UFRGS, Departamento de Cirurgia e Ortopedia, Faculdade de Odontologia da UFRGS, Porto Alegre - RS, Brasil.

***** Doutora em Odontologia, professora Associada da Faculdade de Odontologia da UFRGS, Departamento de Cirurgia e Ortopedia, Faculdade de Odontologia da UFRGS, Porto Alegre - RS, Brasil.

Introdução

O conhecimento do sistema de canais radiculares (SCR) é de extrema importância para a prática e o sucesso da terapia endodôntica¹⁻³, tendo seu diagnóstico especialmente influenciado pela presença de canais acessórios, frequentes tanto em dentes monorradiculares quanto em polirradiculares. A literatura indica uma variação na prevalência de 12,4 a 68% de canais acessórios em dentes incisivos inferiores⁴⁻⁷, enquanto outros estudos mostram uma variação de 18 a 96,1% desses canais em primeiros molares superiores, nesse caso, localizados na raiz mesiovestibular (MV)⁸⁻¹³.

O diagnóstico dos canais acessórios, realizado por meio da observação de radiografias convencionais, é um desafio devido à sobreposição de estruturas, característica inerente aos exames de imagem em duas dimensões^{14,15}. Em contrapartida, com o desenvolvimento de aparelhos tomográficos para uso específico na odontologia, que permitem a visualização das estruturas sem sobreposições, muitos estudos têm mostrado que a tomografia computadorizada de feixe cônico (TCFC) mantém uma superioridade na capacidade diagnóstica, em comparação aos exames radiográficos, para diferentes alterações, entre as quais o diagnóstico do SCR¹⁶.

As vantagens da TCFC, como a natureza isotrópica do voxel, rapidez para a realização do exame e menor dose de radiação, exposição de área restrita na face, facilidade de acesso e baixo custo, em comparação à tomografia de feixe em leque, são um grande avanço, sobretudo levando em consideração o princípio Alara (*As low as reasonably achievable*)¹⁷. No entanto, a dose de radiação X recebida pelo paciente no exame por TCFC ainda é maior do que a utilizada nos exames radiográficos e, logo, deve ser considerada. Sabe-se, ainda, que a dose de exposição à radiação em um exame tomográfico está diretamente relacionada ao protocolo escolhido para aquisição das imagens, onde a resolução do voxel utilizado influencia na variação do tempo de exposição. Um tamanho reduzido de voxel tem uma melhor resolução de imagem, porém necessita um maior tempo de escaneamento durante a aquisição do exame, aumentando a exposição do paciente à radiação. Dessa forma, é de extrema importância utilizar o protocolo de aquisição que contemple a melhor relação entre qualidade da imagem para o diagnóstico e dose de radiação¹⁸.

Assim, este trabalho *in vitro* teve como objetivo avaliar a influência de diferentes resoluções de voxel das imagens de TCFC para o diagnóstico de canais acessórios, em dentes mono e polirradiculares.

Materiais e método

A amostra de conveniência foi composta por cem dentes humanos extraídos, monorradiculares e polirradiculares, sendo 59 incisivos inferiores e 41 primeiros molares superiores. Este estudo teve aprovação pelos Comitês de Ética da Faculdade de Odontologia e da Universidade Federal do Rio Grande do Sul (nº 13863 e nº 17309).

Os dentes foram randomizados e, aleatoriamente, fixados em lâminas de cera de 1 cm de espessura para simulação dos tecidos moles. Foram posicionados sobre a plataforma de um tomógrafo i-CAT (Imaging Sciences International, Inc., Hatfield, PA, USA – 120 kVp, 3-8 mA) para aquisição das imagens nos planos axial, frontal e sagital, em dois protocolos, de acordo com a resolução de voxel desejada: 0,3 mm (FOV 8 cm, 20s para aquisição) e 0,2 mm (FOV 8 cm, 40s para aquisição).

As imagens foram analisadas utilizando o *software* i-Cat Vision (Imaging Sciences International, Inc., Hatfield, PA, USA) por dois examinadores calibrados e cegados – sendo que um avaliou o grupo de incisivos e outro o de molares. A calibração consistiu na identificação da presença ou não de canal acessório em incisivos e molares de dez imagens tomográficas para cada tamanho de voxel. Após um intervalo de 15 dias, a mesma observação foi repetida. Os valores obtidos para kappa foram > 0,70.

A avaliação consistiu em detectar a presença ou não de canais acessórios, tanto nos molares superiores (raiz MV) como nos incisivos inferiores. Os dados foram analisados descritivamente, considerando a frequência e a porcentagem de canais acessórios em relação ao dente e à resolução do voxel. A concordância entre as avaliações das imagens com voxel 0,2 e 0,3 mm também foram analisadas. Para a análise da diferença de detecções nas diferentes resoluções de voxel foi utilizado o teste Qui-quadrado.

Resultados

Os resultados da concordância e discordância entre as observações positivas para identificação dos canais acessórios nos voxels 0,2 e 0,3 mm para cada grupo dentário podem ser observados na Tabela 1. Em ambos a concordância foi de aproximadamente 80%.

Tabela 1 - Concordância e discordância dos diagnósticos entre as resoluções de voxel 0,2 e 0,3 mm nos grupos de incisivos e molares

	Concordância (%)		Discordância (%)	
Incisivos (n = 59)	47	(79,66%)	12	(20,34%)
Molares (n = 41)	33	(80,49%)	08	(19,51%)

A Tabela 2 apresenta a distribuição das observações dos incisivos e molares quanto à presença de canais acessórios nas diferentes resoluções de voxel. Destaca-se que, independentemente do grupo dentário, a maior detecção de canais acessórios ocorreu nas observações das imagens com voxel 0,2 mm. Tendo em vista o comportamento semelhante entre os dois grupos dentários em relação à concordância e discordância, foi utilizado o teste do Qui-quadrado com o total das detecções, o qual mostrou diferença estatística entre as duas resoluções de voxel ($p = 0,01$).

Tabela 2 - Teste Qui-quadrado para a soma do número de canais observados em incisivos inferiores e molares superiores nas duas resoluções de voxel ($p \leq 0,05$)

	Voxel 0,2 mm		Voxel 0,3 mm	
	1 canal	2 canais	1 canal	2 canais
Incisivos (n = 59)	33	26	43	16
Molares (n = 41)	08	33	16	25
Total (n = 100)	41	59	59	41

$p = 0,011$

A Figura 1 mostra um primeiro molar superior e um incisivo inferior com a presença do canal acessório. É possível observar a diferença de resolução da imagem entre voxel 0,2 mm e 0,3 mm, no corte axial.

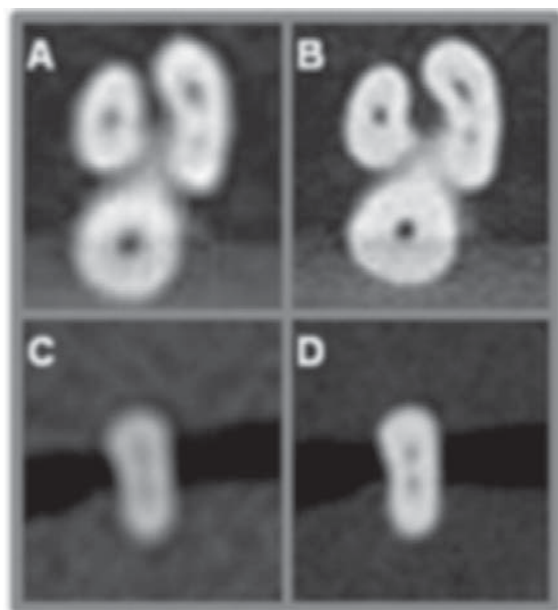


Figura 1 - Imagens da raiz MV de um molar (A e B) e de um incisivo (C e D) com a presença de canal acessório, em corte axial, nas resoluções de voxel 0,3 mm (A e C) e 0,2 mm (B e D).

Discussão

A observação de canais acessórios vem sendo destacada por diversos trabalhos, os quais ressaltam a importância do conhecimento do SCR para um adequado e eficaz tratamento endodôntico. Alguns autores, inclusive, sugerem a utilização da TCFC, em alta resolução, como padrão ouro para investigações *in vitro*¹⁹⁻²⁰. Este estudo analisou incisivos inferiores e primeiros molares superiores por meio da TCFC, utilizando diferentes tamanhos de voxel (0,2 e 0,3 mm), com o objetivo de verificar a influência da resolução da imagem para o diagnóstico de canais acessórios.

Detectou-se uma alta porcentagem de dentes com canais acessórios, 80% em primeiros molares superiores e 44% em incisivos inferiores (Tab. 1). Ambos os percentuais foram concordantes com a faixa de prevalência descrita na literatura⁴⁻¹³.

Os valores apresentados na Tabela 2 mostram que os diagnósticos encontrados na avaliação das imagens com voxel 0,2 e 0,3 mm foram semelhantes, independentemente do grupo de dentes avaliado, incisivos ou molares. Foi possível perceber uma diminuição de aproximadamente 20% no número de canais acessórios observados, em ambos os grupos, nas análises das imagens de voxel 0,3 mm comparadas às de voxel 0,2 mm. A maior detecção de canais acessórios por meio da visualização das imagens com voxel 0,2 mm sugere este protocolo como o mais indicado e seguro para investigações com esse fim.

Matherne et al. (2008)²¹ usaram a TCFC com voxel de 0,4 mm como padrão ouro na detecção dos SCR, comparando diferentes sistemas de radiografias digitais. Entretanto, a divergência apontada entre as resoluções de voxel 0,3 e 0,2 mm, encontrada no presente estudo, indica que o uso da resolução com 0,4 mm não é apropriado como primeira escolha para este tipo de diagnóstico.

Mais recentemente, o surgimento dos aparelhos de TCFC com campo de visão restrito permitiu a aquisição de menores volumes e com menor dose de radiação para o paciente²². Esses equipamentos têm importância relevante especialmente para a área da endodontia, e, por isso, devem ser amplamente explorados nas pesquisas futuras.

Ainda, a literatura mostra que vários fatores podem influenciar o diagnóstico pela TCFC, tanto de canais radiculares quanto de fraturas, reabsorções ou outras alterações. Os próprios materiais endodônticos e, especialmente, materiais metálicos, produzem artefatos em forma de estrela que, sugerem as pesquisas, dificultam o diagnóstico²³⁻²⁴. Nesses casos, outros estudos também compararam resoluções de voxel recomendando a utilização da resolução 0,2 mm para pesquisa de fraturas radiculares em dentes com endodontia²⁵⁻²⁶ e resolução 0,3 mm como suficiente para avaliação de reabsor-

ção externa em dentes com condutos radiculares vazios²⁷.

Importantes oscilações na dose de radiação utilizada para aquisição de imagens em TCFC são apresentadas pelos aparelhos existentes, dependendo da marca comercial e do protocolo adotado. Essa variação é devida, principalmente, às mudanças no tempo de escaneamento, o qual está diretamente relacionado ao protocolo adotado e à resolução de voxel utilizada²⁸. Dessa forma, uma alta resolução exige um maior tempo de escaneamento e consequentemente uma maior dose de radiação. Por isto ressalta-se a importância de solicitação da menor resolução suficiente para um diagnóstico de qualidade²⁹.

A partir desses resultados, pode-se notar a influência das diferentes resoluções de voxel no diagnóstico do sistema de canais radiculares. Logo, destaca-se a necessidade de estudos que determinem protocolos de aquisição com resoluções de voxel específicos para diferentes situações clínicas com o intuito de esgotar todo o recurso disponível pelas imagens de TCFC sem deixar de considerar a dose de radiação necessária para o diagnóstico seguro, ou seja, o uso da melhor imagem com a menor dose possível.

Conclusão

A resolução do voxel influencia na detecção de canais acessórios, e o voxel 0,2 mm é capaz de identificar maior número de canais quando comparado ao voxel 0,3 mm, em dentes mono ou polirradiculares.

Abstract

The knowledge of root canal system (RCS) and the correct diagnosis of accessory canals are extremely important for the success of endodontic treatment. Objectives: evaluate the influence of different voxel resolutions in the images in Cone beam computed tomography (CBCT) for the diagnosis of accessory canals in mono and polirradicular teeth. Materials and Method: a hundred extracted human teeth (59 lower incisors and 41 first upper molars) were randomly selected and placed on the desk of the i-CAT tomography scanner for image acquisition with two protocols – 0.2 and 0.3 mm voxel. Images were analyzed by two blinded, previously calibrated examiners, which identified the presence or absence of accessory canals, in both, upper molars (mesiobuccal root) and in the lower incisors. Data were analyzed descriptively by assessing the frequency and percentage of diagnosis in relation to the tooth and the voxel resolution of the image. The agreement between the evaluations was evaluated as well. Results: The analysis by images with voxel 0.2 mm detected larger number of accessory canals, in both types of teeth. Were diagnosed 26 (44%) incisors and 33 (80%) molars with presence of accessory canals in the voxels 0.2 mm images. The agreement between the evaluations of the

different voxel protocols was approximately 80%. Conclusion: the voxel resolution influences the detection of accessories canals in mono and polirradicular teeth. The voxel resolution of 0.2 mm is capable to identify a greater number of canals when compared to the 0.3 mm voxel. The resolution of the voxel influences the detection of accessory canals in mono and polirradicular teeth, being the 0.2 mm voxel able to identify a greater number of channels when compared to the 0.3 mm voxel.

Keywords: Cone beam computed tomography. Diagnosis. Tooth root.

Referências

1. Patel S, Dawood A, Ford TP, Whaites E. The potential applications of cone beam computed tomography in the management of endodontic problems. *Int Endod J* 2007; 40(10):818-30.
2. Estrela C, Bueno MR, Sousa-Neto MD, Pécora JD. Method for Determination of Root Curvature Radius Using Cone-Beam Computed Tomography Images. *Braz Dent J* 2008; 19(2):114-18.
3. Tu MG, Huang HL, Hsue SS, Hsu JT, Chen SY, Jou MJ et al. Detection of Permanent Three-rooted Mandibular First Molars by Cone-Beam Computed Tomography Imaging in Taiwanese Individuals. *J Endod* 2009; 35(4):503-7.
4. Miyashita M, Kasahara E, Yasuda E, Yamamoto A, Sekizawa T. Root Canal System of the Mandibular Incisor. *J Endod* 1997; 23(8):479-84.
5. Sert S, Aslanalp V, Tanalp J. Investigation of the root canal configurations of mandibular permanent teeth in the Turkish Population. *Int Endod J* 2004; 37(7):494-9.
6. Al-Qudah AA, Awawdeh LA. Root canal morphology of mandibular incisors in a Jordanian population. *Int Endod J* 2006; 39(11):873-7.
7. Oliveira SHG, De Moraes LC, Faig-Leite H, Camargo SEA, Camargo CHR. In vitro incidence of root canal bifurcation in mandibular incisors by radiovisiography. *J Appl Oral Sci* 2009; 17(3):234-9.
8. Kulild JC, Peters DD. Incidence and configuration of canal systems in the mesiobuccal root of maxillary first and second molars. *J Endod* 1990; 16(7):311-7.
9. Alavi AM, Opananon A, Ng YL, Gulabivala K. Root and canal morphology of Thai maxillary molars. *Int Endod J* 2002; 35(5):478-85.
10. Cleghorn BM, Christie WH, Dong CC. Root and root canal morphology of the human permanent maxillary first molar: a literature review. *J Endod* 2006; 32(9):813-21.
11. Hartwell G, Appelstein CM, Lyons WW, Guzek ME. The incidence of four canals in maxillary first molars: a clinical determination. *J Am Dent Assoc* 2007; 138(10):1344-6.
12. Pattanshetti, N, Gaidhane M, Al Kandari AM. Root and canal morphology of the mesiobuccal and distal roots of permanent first molars in a Kuwait population--a clinical study. *Int Endod J* 2008; 41(9):755-62.
13. Weng XL, Yu SB, Zhao SL, Wang HG, Mu T, Tang RY et al. Root canal morphology of permanent maxillary teeth in the Han nationality in Chinese Guanzhong area: a new modified root canal staining technique. *J Endod* 2009; 35(5):651-6.
14. Baratto Filho F, Zaitter S, Haragushiku GA, De Campos EA, Abuabara A, Correr GM. Analysis of the internal anatomy of maxillary first molars by using different methods. *J Endod* 2009; 35(3):337-42.

15. Cotton TP, Geisler TM, Holden DT, Schwartz SA, Schindler WG. Endodontic applications of cone-beam volumetric tomography. *J Endod* 2007; 33(9):1121-32.
16. D'Addazio PSS, Campos CN, O'Zcan M, Teixeira HGC, Passoni RM, Carvalho ACP. A comparative study between cone-beam computed tomography and periapical radiographs in the diagnosis of simulated endodontic complications. *Int Endod J* 2011; 44(3):218-24.
17. Scarfe WC, Farman AG, Sukovic P. Clinical applications of cone-beam computed tomography in dental practice. *J Can Dent Assoc* 2006; 72(1):75-80.
18. Ludlow JB, Davies-Ludlow LE, Brooks SL, Howerton WB. Dosimetry of 3 CBCT devices for oral and maxillofacial radiology: CB Mercuray, NewTom 3G and i-CAT. *Dentomaxillofac Radiol* 2006; 35(4):219-26.
19. Blattner TC, George N, Lee CC, Kumar V, Yelton CD. Efficacy of cone-beam computed tomography as a modality to accurately identify the presence of second mesiobuccal canals in maxillary first and second molars: a pilot study. *J Endod* 2010; 36(5):867-70.
20. Bauman R, Scarfe W, Clark S, Morelli J, Scheetz J, Farman A. Ex vivo detection of mesiobuccal canals in maxillary molars using CBCT at four different isotropic voxel dimensions. *Int Endod J* 2011; 44(8):752-8.
21. Matherne RP, Angelopoulos C, Kulild JC, Tira D. Use of cone-beam computed tomography to identify root canal systems in vitro. *J Endod* 2008; 34(1):87-9.
22. Kamburoğlu K, Murat S, Kolsuz E, Kurt H, Yüksel S, Paksoy C. Comparative assessment of subjective image quality of cross-sectional cone-beam computed tomography scans. *J Oral Sci* 2011; 53(4):501-8.
23. Moura MS, Guedes OA, De Alencar AH, Azevedo BC, Estrela C. Influence of length of root canal obturation on apical periodontitis detected by periapical radiography and cone beam computed tomography. *J Endod* 2009; 35(6):805-9.
24. Hassan B, Metska ME, Ozok AR, Van Der Stelt P, Wesselink PR. Detection of vertical root fractures in endodontically treated teeth by a cone beam computed tomography scan. *J Endod* 2009; 35(5):719-22.
25. Melo SL, Bortoluzzi EA, Abreu M, Jr., Correa LR, Correa M. Diagnostic ability of a cone-beam computed tomography scan to assess longitudinal root fractures in prosthetically treated teeth. *J Endod* 2010; 36(11):1879-82.
26. Silveira PF, Vizzotto MB, Liedke GS, Montagner F, Silveira HLD, Silveira HED. Detection of vertical root fractures by conventional radiographic examination and CBCT – an in vitro analysis. *Dental Traumatology* 2012; *no prelo*.
27. Liedke GS, Da Silveira HE, Da Silveira HL, Dutra V, De Figueiredo JA. Influence of voxel size in the diagnostic ability of cone beam tomography to evaluate simulated external root resorption. *J Endod* 2009; 35(2):233-5.
28. Scarfe WC, Farman AG, Sukovic P. Clinical applications of cone-beam computed tomography in dental practice. *J Can Dent Assoc* 2006; 72(1): 75-80.
29. Ludlow JB, Davies-Ludlow LE, Brooks SL, Howerton WB. Dosimetry of 3 CBCT devices for oral and maxillofacial radiology: CB Mercuray, NewTom 3G and i-CAT. *Dentomaxillofac Radiol* 2006; 35(4): 219-26.

Endereço para correspondência:

Priscila Fernanda da Silveira
Faculdade de Odontologia - Universidade
Federal do Rio Grande do Sul
Rua Ramiro Barcelos 2492
90035-003 Porto Alegre - RS
Fone/Fax: (51) 3308 5199
E-mail: prifsilveira@yahoo.com.br

Recebido: 26/02/2012 Aceito: 17/07/2012